Aus dem Pathologischen Institut der Universität Göttingen
Vorstand: Professor Dr. Gg. B. Gruber

Beitrag zur Frage des Nierenechinococcus

Dissertation
zur
Erlangung des Doktorgrades
der
Medizinischen Fakultät
der
Georg-August-Universität
zu Göttingen
vorgelegt am 16. September 1939
von

Günther Dawe
aus Göttingen.

1 9 4 0
Buchdruckerei Ernst Große, Göttingen

Dekan: Prof. Dr. R. Stich

Referent: Prof. Dr. Gg. B. Gruber

Tag der mündlichen Prüfung: 9. September 1939

Aus dem Pathologischen Institut der Universität Göttingen
Vorstand: Professor Dr. Gg. B. Gruber

Beitrag zur Frage des Nierenechinococcus

Dissertation
zur
Erlangung des Doktorgrades
der
Medizinischen Fakultät
der
Georg-August-Universität
zu Göttingen
vorgelegt am 16. September 1939
von

Günther Dawe
aus Göttingen.

1 9 4 0
Buchdruckerei Ernst Große, Göttingen

Dekan: Prof. Dr. R. Stich

Referent: Prof. Dr. Gg. B. Gruber

Tag der mündlichen Prüfung: 9. September 1939

Lebenslauf.

Am 8. Mai 1913 wurde ich, Günther Dawe, in Göttingen als Sohn des Baumeisters Georg Dawe geboren. Nach dreijährigem Besuch der Vorschule trat ich in die Göttinger Oberrealschule ein, an der ich 1933 die Reifeprüfung ablegte. Anschließend begann ich in Göttingen das Studium der Medizin. Im Sommer 1935 bestand ich in Rostock die ärztliche Vorprüfung. Danach kehrte ich nach Göttingen zurück, wo ich im Herbst 1938 das ärztliche Staatsexamen ablegte. Die ersten $6^1/_2$ Monate meines praktischen Jahres verbrachte ich in der ersten Inneren Abteilung des Städtischen Krankenhauses Berlin-Neukölln. Seit dem 1. Juli 1939 bin ich im Pathologischen Institut der Universität Göttingen tätig.

Digitized by the Internet Archive
in 2026

https://archive.org/details/IA40154001_0375

Beitrag zur Frage des Nierenechinococcus.

A. Der Echinococcus.

Der reife Bandwurm, Taenia echinococcus, ist ein tierischer Schmarotzer, der vorzugsweise im Hunde vorkommt. Beim Menschen ist er bisher noch nie beobachtet worden. Wohl aber seine Finnen, eigenartige Blasenwürmer, die schon im Altertum als Hydatiden bekannt waren, finden sich relativ häufig in menschlichen Organen. Der reife Bandwurm ist 5 bis 6 mm lang, besteht nur aus 3 bis 4 Gliedern und zeigt am Kopf, dem Skolex, neben den 4 Saugnäpfen ein Rostellum, eine Art Rüssel, mit 2 Reihen von Haken. Das zweite Glied enthält die Geschlechtsorgane, die in dem letzten Gliede schon atrophisch geworden sind; dagegen finden sich hier zahlreiche fast kugelige Eier, deren Embryonalschale radiär gestreift und deren helle Eihaut weit abstehend ist. Durch Abgehen gelangen die Endglieder aus dem Hundedarm nach außen und werden hier zerstört, wodurch die Eier oder Onkosphaeren frei werden und von Mensch, Rind oder Schaf aufgenommen werden können. Hier im Darm ihres neuen Wirtes treten die wimperlosen Embryonen, die mit drei Hakenpärchen versehen sind, aus den Eihüllen heraus und dringen in die Venen der Darmwand ein. Auf dem Wege des Pfortadersystems werden die Onkosphären in die Leber geschwemmt, wo sie zunächst verbleiben. Sie können aber auch durch die relativ weiten Kapillaren weiter in die Vena hepatica, in das rechte Herz und in die Lunge gelangen und dort stecken bleiben. Schließlich besteht jedoch auch die Möglichkeit, daß die ebenfalls weiten Ka-

pillaren der Lunge passiert werden können, die Onkosphären in das linke Herz gelangen und von hier aus durch Arteriensystem in alle Teile des Körpers gepumpt werden.

Die Entwicklung der Echinococcusblase ist wiederholt experimentell erforscht worden. Nach Versuchen am Schwein (Dévé), sind in der Leber schon 3 bis 12 Stunden nach Verfütterung von Eiern Embryonen in der Leber gefunden worden. In der Umgebung eines Embryos sammeln sich rasch Leukozyten an. Die Embryonen selbst wachsen zuerst zu soliden, weißlichen Gebilden heran, die nach 4 Wochen erst etwa ein Drittel Millimeter groß sind. Schon in diesem Stadium ist eine auffallende, homogene Hülle vorhanden. Nach 8 Wochen hat sich eine 1 bis 3 mm große Zyste gebildet. Die Blasenhaut zeigt schon eine deutliche lamelläre Schichtung bei einer Dicke von etwa 0,07 mm. Nach 19 Wochen erreichen die Blasen Haselnußgröße und sind von einer bindegewebigen Kapsel umgeben. Man unterscheidet eine innere Paremchymschicht und eine äußere Cuticula; letztere besteht aus einer Chitinschicht. Die Parenchymschicht ist 0,12 mm dick, besitzt Kalkkörperchen und eine geringe Zahl Muskelfasern und Exkretionsgefäße. In diesem Zustand können die Blasen weiterwachsen und steril bleiben (Acephalocyten).

In anderen Fällen kommt es zur Bildung von Fortpflanzungskörpern, sog. Brutkapseln. Es beginnen in der Zystenwand eigenartige Sprossungsvorgänge mit Bildung solider Zapfen, die sich dann allmählich aushöhlen. Mit zunehmender Größe heben diese Brutkapseln sich von der Mutterblase ab und hängen schließlich nur noch an einem Stiel. Erst von ihnen geht die erste Anlage der Echinococcusköpfchen, den Skolices, in Form von Hohlknospen aus, die sich nach innen einstülpen können. In einer solchen Brutkapsel bilden sich bis zu 20 Köpfchen aus. Platzt eine solche dünne Brutkapsel, so gelangen die Trümmer, der sog. Hydatidensand, in die Höhle der Zysten. Derartige Brutkapseln werden vor allem im Schaf und Schwein gebildet. Diese Echinococcen tragen auch die Bezeichnung Echinococcus scoliciparіens oder E. granulosus.

Beim Menschen findet man häufig eine andere Art der Vermehrung der Echinococcen, nämlich die Bildung von sog. Tochterblasen, die genau wie die Mutterblase gestaltet sind. Wie die Brutkapseln entwickeln sich die Tochterblasen aus der Parenchymschicht, indem sie sich in der Mutterblasenwand zunächst vorwölben und zwar nach dem Innern der Zyste zu. Die Entwicklung der Tochterblase im Innern der Mutterblase kann auch direkt durch zystische Umwandlung von Brutkapseln und weiterhin sogar von Köpfchen erfolgen. Die Tochterblasen lösen sich häufig von ihrer Unterlage ab und schwimmen frei in der Flüssigkeit der Mutterblase oder füllen die letztere ganz aus. Man nennt sie Hydatiden und eine solche Mutterblase E. hydatidosus. Bis sich Tochterblasen bilden, bedarf es offenbar immer längerer Zeit. Selten findet man sie bei Leuten unter 15 Jahren.

Gesondert von dem bisher besprochenen zystischen Echinococcus, dem E. unilocularis, ist noch eine andere Echinococcenart zu erwähnen, die unmißverständlich als Alveolarechinococcus, recht zweideutig aber als E. multilocularis, bezeichnet worden ist. Es sind genügend Gründe vorhanden zur Annahme, daß es sich beim Alveolarechinococcus um eine besondere Taenienart handelt und nicht etwa nur um eine besondere Wachstumsform des zystischen Echinococcus. Eine Reihe von Tatsachen sprechen für die Abtrennung. Nur die allerwichtigsten seien hier aufgeführt, und zwar im Sinn von Posselt:

1. Die streng gesonderte geographische Verbreitung dieser Form. („Forme Bavaro-Tyrolienne").
2. Morphologische Gründe: Die Zahl der Häkchen ist kleiner die Häkchen haben ein besonderes Aussehen.
3. Für die Verbreitung des zystischen Echinococcus ist die Infektion des Schafes maßgebend, während für die Verbreitung des Alveolarechinococcus die Infektion des Rindes eine Hauptrolle spielen soll.
4. Das makroskopische Bild zeigt zum Unterschied von zystischen Echinococcus im Alveolarechinococcus viel mehr solide, gewächsartige als zystische Bildungen.

Daß diese Sätze auch anfechtbar sind, geht aus Arbeiten von Dévé hervor. Hierzu vergleiche man Gruber's neueste Übersicht zur Frage der Natur der Echinococcus!

Der Alveolarechinococcus wächst durch Ausstülpung der Cuticularwand nach außen, dringt wie eine bösartige Geschwulst infiltrierend in das Gewebe ein und bildet ausgedehnte Zerfallshöhlen, während der zystische Echinococcus sich mehr verdrängend im Organ ausbreitet.

Es ist nun noch etwas zu sagen über die Beziehung des Echinococcus zu seiner Umgebung. Nach Leuckart bildet sich schon früh um den jungen Embryo als entzündliche Reaktion des beherbergenden Organs allmählich die „fibröse Kapsel" aus, die in nächster Umgebung aus einem Kranz von Riesenzellen besteht, um den eine Zone fibrösen Bindegewebes mit epitheloiden Zellen und zelliger Infiltration an der Peripherie angelegt ist. Mit dem weiteren Wachstum des Echinococcus nimmt auch die umgebende fibröse Kapsel, der sog. Finnenbalg, die Wirtskapsel, meist an Stärke zu.

Als Infektionsquelle für den Menschen ist fast immer der Hund anzusehen. Die Häufigkeit der Infektion hängt wesentlich davon ab, wie häufig und in welchem Grade die Hunde infiziert sind. Da nun als Infektionsquelle für den Hund finniges Fleisch vom Schaf, Schwein und Rind in erster Linie in Frage kommt, so spielt die Verseuchung von Schlachtvieh eine maßgebliche Rolle. Fischer macht folgende Angaben über die Infizierung des Schlachtviehs in Mecklenburg; danach sind etwa 40% der Schafe und etwa 11% der Rinder und Schweine verseucht. Beim Menschen wird die Häufigkeit der Infektion, gemessen an Sektionsstatistiken in Rostock für die Jahre 1884 bis 1909, mit 1,8%, für die Zeit von 1906 bis 1922 mit 0,57% und seit 1922 nur noch mit 0,3% angegeben. In Ländern mit ausgesprochener Schafzucht werden die Zahlen wesentlich höher liegen. So finden wir z. B. bei Sektionen, in Transkaukasien 1,19% Echinococcuserkrankte. In Tiflis erfolgen 1,2% aller Operationen wegen Echinococcen. J. Račić gibt nach Untersuchungen im Schlachthaus in Split (Dalmatien) eine Verseuchung des Schlachtviehs zu 70 bis 100% an.

Wie verteilt sich der Sitz der Echinococcen auf die menschlichen Organe?

Dévé stellt schon im Jahre 1913 folgende Übersichtstabelle (aus 2727 Echinococcusfällen) auf über das Vorkommen in den verschiedenen Organen:

Leber 74,9%	Nieren 2,1%
Lunge 8,5%	Hirn 1,4%
Muskulatur 5,7%	Knochen 0,9%
Milz 2,3%	Verschiedenes 4,2%

Ohne Kenntnis dieser Aufstellung gelangt 1928 J. C. Lehmann zu ganz ähnlichen Zahlen, sodaß die Statistik noch heute ihre Geltung haben dürfte.

B. Der Nierenechinococcus.

Der Echinococcus der Nieren kommt vorwiegend in der als E. hydatidosus bezeichneten Form vor und ist von Baillie erst im Anfang des 19. Jahrhunderts beschrieben worden, obwohl die mit dem Harne abgehenden Hydatiden schon seit langer Zeit bekannt waren (Wharton 1656).

Wie aus der früher angeführten Statistik hervorgeht, ist der Nierenechinococcus stets nur ein sehr seltener Befund. I. C. Lehmann nimmt eine Prozentzahl von zwei bis drei an. J. Račić dagegen kommt zu einer höheren Zahl: Von 401 operierten Echinococcusfällen waren 17 in der Niere lokalisiert, was eine Prozentzahl von 4,24 ergibt.

Der Nierenechinococcus kommt in allen Lebensaltern vor, am häufigsten findet er sich zwischen dem 20. und 40. Lebensjahre. Fast stets ist nur die eine Niere befallen, doch ist ausnahmsweise auch ein doppelseitiges Vorkommen beobachtet worden. Die von den meisten Autoren angegebene Bevorzugung der linken Seite hat Garré bei der Annahme eines Transportes der Embryonen auf dem Blutwege durch den kürzeren und geraderen Verlauf der linken Nierenarterie erklärt. Der Nierenechinococcus entsteht in der Niere fast immer primär und ist zumeist der einzige Echinococcusherd im Körper. Die eingangs erwähnte

Annahme, daß Onkosphären, um ins arterielle System zu gelangen, entweder den Pfortaderkreislauf oder die mesenteriale Lymphbahn nebst Ductus thoracicus und den Lungenkreislauf durchlaufen müßten, wird neuerdings von Dévé in Zweifel gezogen. Dévé nimmt an, daß es sich bei den in das arterielle System gelangten Onkosphären immer um solche handelt, die im oberen Dünndarm im Gebiet der Venen des Retzius'schen Systems ihren Eintritt in die Blutbahn vollziehen, so unmittelbar in das rechte Herz gelangen und nur noch den Lungenkreislauf zu passieren hätten. Durch die Annahme, daß aber nur wenige Embryonen bereits in den oberen Dünndarmabschnitt einwandern, will Dévé auch die Seltenheit der vorkommenden Nierenechinococcen erklären, im Gegensatz zur früheren Meinung, daß die Onkosphären in der Leber oder der Lunge stecken bleiben, bzw. sich dort festsetzen. Überhaupt hält Déve eine Passage der Leber oder der mesenteriellen Lymphbahn einschließlich der mesenterialen Drüsen für unmöglich. Jedoch hat Brumpt die Einwände Dévé's widerlegt durch Tierversuche, in denen er feststellte, daß die aus den Eiern der Tierechinococcen herausschlüpfenden Onkosphären einen Durchmesser von höchstens 0,02 mm haben und daher leicht durch die Blut- und Lymphbahnen hindurchgehen. M. Koch ist der Meinung, daß ihr Seßhaftwerden an irgendeiner Stelle nicht von mechanischen Verhältnissen abhängt, sondern von vorläufig nicht weiter erklärbaren Taktismen oder Tropismen.

Die Möglichkeit der Entstehung eines Echinococcus der Nieren auf dem Blutwege ist nach Dévé erwiesen, jedoch äußerst selten. In jedem der beobachteten Fälle war ein primärer Herzechinococcus vorhanden. Ebenso selten ist der secundäre Nierenechinococcus, wie er durch Übergreifen eines Leber-, Bauchfell- oder Milzechinococcus wohl einmal vorkommt.

Nach Ansicht der meisten Autoren besteht der primäre Nierenechinococcus nur aus einer Zyste. Allerdings beschreibt J. Račić in seinem „Beitrag zur Kenntnis des Nierenechinococcus in Dalmatien 1924" einen Fall von multipler Zystenbildung wie folgt:

„Entgegen der Behauptung von Schede, Wagner und anderen, daß sich in der Niere stets nur eine einzige Zyste entwickelt, die in der Regel von der Rindensubstanz ausgeht, wurde hier multiple Zystenbildung beobachtet. Das exstirpierte kindskopfgroße Organ war von 8 walnuß- bis hühnereigroßen Echinococcenzysten durchsetzt, die sämtlich Tochterblasen enthielten, die meistens bis unter die stark verdickte Nierenkapsel reichten und durch je eine Bindegewebskapsel von dem umgrenzenden, stark reduzierten Nierenparenchym abgegrenzt waren und deren größte mit dem Nierenbecken in offener Verbindung stand. Ob es sich hierbei um eine einmalige primäre oder um eine in kleineren oder größeren Zeiträumen erfolgte mehrmalige Ansiedlung des Echinococcus in den verschiedenen Nierenabschnitten oder ob es sich um eine exogene Proliferation der primären, solitären Echinococcenzyste handelt, läßt J. Račić dahingestellt bleiben.

Nach Simon bildet meist die Rinde des oberen oder unteren Pols, selten das Mark den Ausgangspunkt der ersten Ansiedlung. Es läßt sich nichts Bestimmtes weiter aussagen, da in einem frühen Stadium abgestorbene Nierenechinococcen nur selten gefunden oder als solche erkannt wurden. Ebenso wenig läßt sich Genaueres angeben über die Richtung des weiteren Wachstums. Nach Küster brechen nur 48% ins Nierenbecken durch, während M. Koch eine weit höhere Prozentzahl angibt, nämlich 75%. Die Häufigkeit ergibt sich seiner Ansicht nach dadurch, daß die Nierenechinococcen bei ihrem weiteren Wachstum früher oder später mit dem Nierenbecken in Berührung kommen müssen und nicht etwa weil die Richtung ihres Wachstums dahin neige.

Grob anatomisch stellen die Nierenechinococcen nach M. Koch gänse- bis straußenei- oder mannskopfgroße und größere, rundliche oder ovale, glatte oder auch mit einzelnen großen Bröckeln besetzte, mehr oder weniger pralle Säcke von weißlicher oder gelblicher Farbe dar, denen an dem einen, seltener an beiden Polen, noch ein größerer oder kleinerer Rest erkennbarer Nierensubstanz kalottenförmig aufsitzt. Die fibröse Kapsel besteht aus derben kernarmen Bindegewebslagen, die von starken Blutgefäßnetzen durchzogen werden und weist häufig

ausgedehnte Kalkeinlagerungen, oft auch Knorpel- und Knochenbildung auf. Ihre Dicke schwankt zwischen 1 mm und 1 cm. Mit etwaigen noch vorhandenen Nierenresten ist sie stets fest verbunden. Die Innenwand der fibrösen Säcke ist meist glatt und von gelblich-grauer Färbung, gelegentlich finden sich an ihr leistenartige oder höckrige Hervorragungen mit Kalkinkrustationen. Der Innenfläche liegt die eigentliche, aus parallel geschichteten Lagen bestehende chitinöse Cutikula des Echinococcus, die die mit Brutkapseln besetzte Parenchymschicht trägt, entweder unmittelbar an oder sie ist von ihr durch eine dünnere oder dickere Schicht gallertiger Masse getrennt. Dieser entweder nur kapilläre oder etwas weitere Spaltraum – von Joest als pericystärer Lymphraum bezeichnet – stellt die Nahrungsquelle für den Parasiten dar.

Die pathogene Wirkung faßt M. Koch dahingehend zusammen, daß der Echinococcus zunächst den Abschnitt der Niere, in welchem er sitzt und schließlich das Organ fast ganz oder ganz zur Atrophie bringt, daß es bei weiterer Größenzunahme zu Verdrängungserscheinungen an den Nachbarorganen und zu Verwachsungen mit diesen kommt und daß endlich ein Durchbruch eintritt.

Nun noch einiges über die histologischen Veränderungen der Niere in der Umgebung des Echinococcus. Nach Senator ist das die Echinococcenblase umgebende Nierenparenchym gewöhnlich atrophisch und in der weiteren Umgebung nicht selten in chronisch entzündlichem Zustande. Im Gegensatz dazu kommt P. Wagner zu dem Ergebnis, daß in den meisten zur Operation kommenden Fällen von Nierenechinococcen noch mehr oder weniger große Teile der befallenen Nieren normalen Bau zeigten und vollkommen leistungsfähig waren.

M. Koch findet in einfachen Fällen nur an den Stellen stärkerer Druckwirkung histologische Veränderungen, die auf den Echinococcus zu beziehen sind. Diese bestehen, abgesehen von der überall erfolgten Ausbildung einer fibrösen Kapsel, in einer ununterbrochen mit ihr in Verbindung stehenden fibrösen Um-

wandlung der Nierensubstanz und Druckschwund der Glomeruli und Harnkanälchen.

C. Eigene Untersuchungen.

Die Untersuchungen über den Nierenechinococcus möchte ich ergänzen an Hand von 6 Präparaten, die sich in der Sammlung des Göttinger Pathologischen Institutes befinden.

Präparat 1

Das zuerst beschriebene Präparat ist ein Geschenk des Direktors des Staatsspitales in Split (Jugoslavien), J. Račić, an Gg. B. Gruber.

Es handelt sich um die operativ gewonnene Niere der Patientin B. J., 40 Jahre alt, aus Zednow (Jugoslav.) J. Račić macht über die Anamnese und den klinischen Verlauf folgende Angaben:

Frau im 5. Schwangerschaftsmonat, seit Monaten Schmerzen unter dem rechten Rippenbogen, die in die Rückengegend und in die rechte Schulter ausstrahlten. Seit einem Monat bemerkte Patientin eine „Härte" unter dem rechten Rippenbogen. Dort ist mit bloßem Auge eine halbkugelige Vorwölbung sichtbar, welche deutliche, ja ausgiebige respiratorische Exkursionen ausführt. Palpatorisch ist daselbst eine über faustgroße, prall elastische, tumorartige Resistenz festzustellen, die in der Lendengegend deutlich ballotiert. Kein Hydatidenzittern perkutorisch nachweisbar. Intrakutane Echinantigen-Früh- und Spätreaktion positiv. Im Blutbild 2% eosinophile Leukocyten. Sedimentbefund negativ. Chromocystoskopie ergab rechts keine sichtbare Ausscheidung. Ureterenkatheterismus rechts gelingt bis zu einer Höhe von nur 17 cm. Retrograde Injektion von 20% Abrodil und Röntgenaufnahme läßt erkennen: Der rechtsseitige Harnleiter beschreibt an der Vorderfläche der unteren Lendenwirbelkörper einen deutlichen Bogen, dessen Konvexität nach links zu gerichtet ist und mit der Kuppe fast den linken Rand des 5. und 4. Wirbelkörpers erreicht. Sehr lateral und auffallend tiefstehend erscheinen auf dem Röntgenbild die stark erweiterten Nierenkelche, mit Abrodil gut gefüllt.

Am 28. 6. 1939 erfolgte Israel-Bergmann'scher Schrägschnitt und glatte Exstirpation des zystischen, vom unteren Pol ausgehenden Tumors, dem die ziemlich gut erhaltene Niere helmartig aufsitzt.

Präparat 1

Zystischer Nierenechinicoccus mit Tochter- und Enkelblasen und einem scheinbar übermäßig gebildeten Cuticula-Chitin, das nach Zerfall steriler Tochterblasen sich in Schleifen und bandartig gemusterte Schichten legte. $^{8}/_{5}$ natürl. Größe.

Makroskopischer Befund:

Das übersandte Präparat stellt eine exstirpierte Niere dar, der ein kindskopfgroßer Tumor anhaftet. Diese Geschwulst hat sich vom Nierenbecken aus entwickelt. Sie läßt innerhalb einer gelblich erscheinenden, derb fibrösen Kapsel eine eigenartige, guirlandenähnlich zusammengeordnete Masse erkenen, die wie Gelatine aussieht. Innerhalb dieser Masse, die feucht glänzt, findet sich eine Anzahl von traubenähnlichen Hohlräumen, die in einer eigenartigen, wäßrigen Flüssigkeit kugelige Gebilde von der Größe eines Haselnußkernes und etwas kleiner schwe-

bend enthalten. Die Wandung dieser Gebilde ist zum Teil durchscheinend, zum Teil milchig. Dort, wo sie angeschnitten sind, rollt die Wand leicht ein. Es handelt sich um einen zystischen Echinococcus, dessen Mutterblase zahlreiche Tochterblasen aufweist. Der ganze Echinococcus liegt außerhalb des Nierenbeckens. Der Harnleiter zieht in der äußeren Wand des Tumors auf einer Strecke von ungefähr 10 cm an der Tangente der Echinococcenwand hin. Dort wurde er vom Operateur bei der Entfernung des ganzen Tumors abgebunden. Der Tumor wirkte als seitlich komprimierender Faktor und gab Veranlassung zu einer Hydronephrose, wie zu einem excentrischen, durch den Druck des Echinococcus erzeugten Schwund der Niere, die sich in ihrer Gestalt dem Echinococcus gut angepaßt hat. Kein Echinococcus in der Nierensubstanz selbst vorhanden, keine Entzündung der Nierensubstanz zu erkennen.

Histologisch bestätigt sich der makroskopisch gegebene Befund. Die Niere ist frei von allen entzündlichen Erscheinungen. Dort, wo sie aufs äußerste komprimiert war, zeigt sich eine dünne Lage restierender Harnkanälchen. Es folgt dann ein bindegewebiges Kapselgewebe von Rundzellen reichlich bevölkert, alsdann gegen den Tumor hin ein in Nekrose übergegangenes, cholesterinreiches Gewebe, das weiterhin nach innen an die Echinococcusmassen angrenzt. Der Echinococcus sitzt also im Kapselgewebe des Nierenhilus, außerhalb der eigentlichen Niere selbst.

Präparat 2

Bei diesem Präparat handelt es sich um die linke Niere des C. J., Zementarbeiter aus Klis, 32 Jahre alt.

Der Patient verunglückte tödlich in einer Zementfabrik. Die Sektion, der wir das Präparat verdanken, erfolgte durch Gg. B. Gruber in Split. Dabei ergab sich als Zufallsbefund ein Echinococcus der linken Niere.

Makroskopischer Befund:

Das Präparat lässt eine linke Niere erkennen, an deren Konvexität ein längliches Hohlgebilde sich befindet. Dieses Hohl-

gebilde ist angefüllt mit einer durchscheinenden gelblich-grauen Flüssigkeit und mit lamellenartig angeordneten, gefalteten, bläulich-milchig aussehenden Massen, die teils zarte Häutchen und teils dickere Lagen darstellen. Umhüllt ist dieses Gebilde, das sich als ein zystischer Echinococcus herausstellt, von einer porzellanweißen, derben Kapsel von 2 bis 3 mm Dicke. Dieser Blasenechinococcus fand sich im oberen Abschnitt der Niere. Er war entwickelt aus dem Bereich der Rindensubstanz hart an der

Präparat 2

Uniocularer, im Nierengewebe entstandener über die Wölbung der Niere hinausentwickelter, den Kapselbereich der Nierenwölbung einnehmender, zystischer Echinoccoccus. 1/1 natürl. Größe

Grenze zum Markgewebe heraus gegen die Nierenkapsel, wie die Abbildung 2 deutlich erkennen lässt. Die Marksubstanz ist im fraglichen Bezirk nach innen zurückgedrängt und das zwischen ihr und dem Echinococcus gelegene Rindengewebe druckatrophisch geworden. In ihrer weiteren Ausdehnung hat die Blasengeschwulst die Nierenkapsel teilweise gesprengt und sich innerhalb dieser – der Konvexität der Niere bis zum unteren Pole folgend – entwickelt. Das Lumen der Solitärzyste ist heute im Musealpräparat am Entstehungsort und in der Nähe des unteren Nierenpoles keulenartig weit, während der mittlere Teil einen etwa 0,5 bis 1,5 cm breiten Spaltraum darstellt. Bei der Sektion war das Verhältnis anders, insofern als der Echinococcus wie eine ovoide Blase aus der Nierenkonvexität herausragte, wie mir Gg. B. Gruber mitteilte. Unter der Einwirkung des Echinococcus hat die Niere, die in ihrer Gesamtheit gut erhalten und funktionstüchtig geblieben war, eine entsprechende Gestaltsänderung erfahren; heute präsentiert sie sich auf dem Schnitt in Form eines etwa rechtwinkligen Dreiecks, an dessen längerer Kathete sich die Blasengeschwulst entlang zieht.

Mikroskopischer Befund:

Ein Schnitt angelegt dort, wo der Echinococcus sich im Bereich der Grenze des Nierenmarkes zur Rinde entwickelte, lässt eine gewaltige Schwielenbildung der Niere gegenüber dem Echinococcus erkennen. Es fehlt dort an einer bedeutenderen Abwehrreaktion gegen den Hülsenwurm. Man sieht stellenweise die Chitinmembran der Mutterblase direkt an dem reaktionslos gewordenen Schwielengewebe liegen.

Nierenwärts wird die Schwiele etwas lockerer und enthält zahlreiche komprimierte Glomeruli, die immerhin noch als solche erkennbar sind und einen freien Bowman'schen Kapselraum aufweisen, während das Aussenblatt der Bowman'schen Kapsel durch starke Bindegewebsentwicklung ringförmig verstärkt ist. Kein wesentlicher Befund im Bereich der Niere selbst.

Präparat 3

Das 3. Präparat ist wiederum ein Geschenk von J. Račić an Gg. B. Gruber.

Es handelt sich um das Operationspräparat der T. J., Frau von B., 52 Jahre alt, aus Seget bei Trogir.

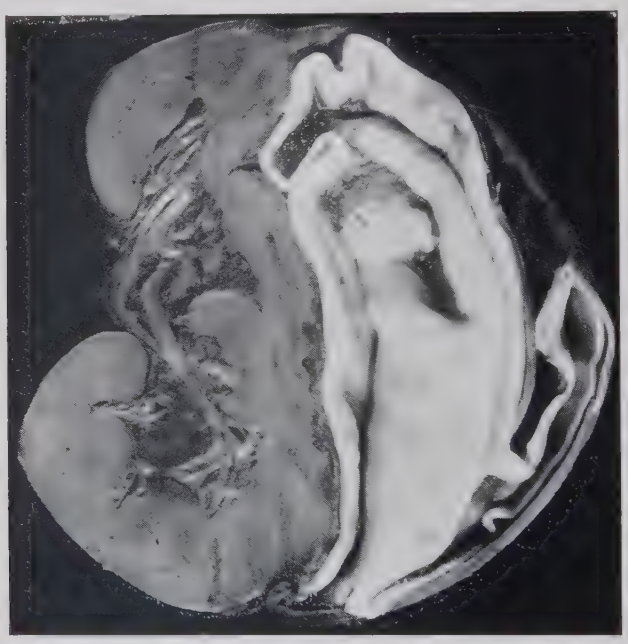

Präparat 3

Niere mit einfachem, zystischen Echinococcus der Capsula fibrosa renis an der Nierenwölbung. $^{3}/_{4}$ natürl. Größe.

Makroskopischer Befund:

An der Konvexität der Niere sitzt eine etwas eingesunkene, halbkugelige Geschwulst, welche leicht eindrückbar ist. Es wird ein Vertikalschnitt durch die Niere vom Hilus aus gelegt und dadurch das Präparat zweigeteilt. Auf dem Schnitt zeigt sich im Nierenparenchym eine nahe dem konvexen Rand entwickelte Hohlbildung, welche schwielig von dem übrigen Nierengewebe abgegrenzt ist. Die Grenze dieses Gebildes gegen das Nierenge-

webe ist nicht immer ganz deutlich. Nach außen ist die Hohlgeschwulst von einem 2 bis 3 mm dicken, schwieligen, grau-gelben Balg umhüllt. Nach innen schliesst sich eine porzellanweisse, etwa 2 bis 3 mm dicke, sehr feuchte Membran an, die den Hohlraum auskleidet, in dem sich eine farblose, etwas opake Flüssigkeit befindet. Die Innenwand dieser Membran ist im allgemeinen glatt, da und dort jedoch gefältelt oder warzig, wie von feinsten Bläschenkonvoluten durchsetzt. Die Niere selbst ist stark zusammengepresst, sodaß die Rindensubstanz tief ins Markgewebe hineingreift. Es handelt sich um einen zystischen Echinococcus mit großer Mutterblase und konglomerierten Skolices.

Mikroskopischer Befund:

Schnitte von diesem Echinococcus lassen nicht nur eine Fülle chitinöser Massen erkennen mit einer schwieligen Gewebsbildung als Hülle von Seiten der Nierenkapsel für den Echinococcus, sondern auch innerhalb des Echinococcus eine große Zahl von Skolices, die wohl erhalten erscheinen. In dem Schwielengewebe ist die Bildung eines Granulationsgewebes da und dort noch ausgeprägt. Die Schwiele grenzt sich ganz unscharf ab vom Nierenparenchym, ja, sie greift stellenweise noch erheblich in die Nierenrinde hinein, wo vereinzelte Glomeruli förmlich abgedrosselt von der Schwiele mit ziemlich weiten Bowman'schen Räumen, aber nur ganz geringen Resten zugehöriger Nierenkanälchen vorliegen. Manchmal sieht man auch im Grenzgebiet des Echinococcus und der schwieligen Gewebsveränderung ein an Lymphocyten und Plasmazellen reiches Infiltrat. Ja, in diesem Bereich lassen sich epitheloide Zellanordnungen, selbst gelegentlich eine Riesenzelle, gegenüber den sehr verfallenen, bröckligen Teilen der Chitinkapsel erkennen. Sehr schlecht ausgeprägt sind die Bestandteile der Parenchymschicht des Echinococcus, die nur ganz gelegentlich in einer kurzen wohlerhaltenen Strecke auffällt.

Präparat 4

Dieses Präparat verdankt das Göttinger Pathologische Institut ebenfalls J. Račić.

Es handelt sich um die oparativ entfernte rechte Niere der Frau G. F., 28 Jahre alt aus Dol (Jugoslavien). Zur Anamnese und dem klinischen Verlauf konnte ich von J. Račić noch folgendes erfahren:

Vor einem Monat bemerkte die Patientin eine schmerzlose „Härte" unter dem rechten Rippenbogen. Die Untersuchung ergab an der bezeichneten Stelle einen deutlich palpablen mannskopfgroßen, unempfindlichen Tumor, der eine deutlich sichtbare Vorwölbung hervorrief, welche respiratorische Exkursionen ausführte. Die Oberfläche des Tumors erschien im unteren Gebiet

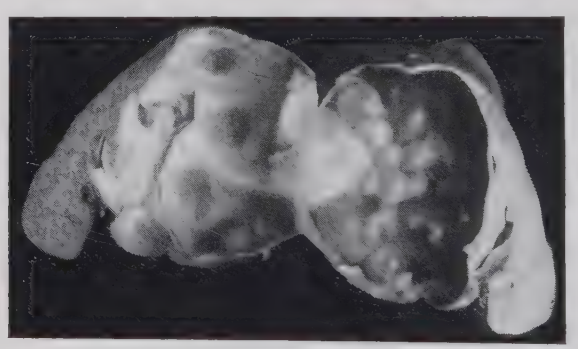

Präparat 4
Einblasiger, zystischer Nierenechinococcus mit Tochterblasen im Gebiet der Nierenpforte. $^1/_3$ natürl. Größe

grobhöckrig, sonst war seine Oberfläche glatt. Die Geschwulst war leicht und ausgiebig verschiebbar und ballotierte sehr deutlich in der Lendengegend. Harn klar, eiweißfrei. Echinantigen — Frühreaktion negativ. Spätreaktion schwach positiv. Im Blutbild eine Eosinophilie von 5,5%. Eine Röntgenübersichtsaufnahme war negativ. Chromozystoskopie ergab links eine prompte, intensive, rechts dagegen keine Blaufärbung. Rechtsseitiger Ureterenkatheterismus: Der Röntgenureterenkatheter drang spielend leicht 44cm hoch ein: es entleerten sich zunächst nur wenige Tropfen klaren, farblosen Harnes. Die Übersichtsaufnahme bei liegendem Ureterenkatheter zeigte folgendes Bild: Der obere Teil des Katheters beschreibt einen starken Bogen mit der unteren Kon-

kavität 10 cm nach außen vom lateralen Rande der Wirbelsäule und 1 cm unterhalb des oberen Randes der 11. Rippe. Seine Spitze liegt gegenüber dem 1. Lendenwirbelkörper. Retrograde Injektionen von Abrodil ließen auf dem Röntgenbild mehrere eiförmige und rundliche, regelmäßig konturierte, kontrastgefüllte Höhlen erkennen, ohne Andeutung der Form von Nierenkelchen und des Nierenbeckens. Nach den retrograden Injektionen floß ununterbrochen in rascher Tropfenfolge eine wasserklare Flüssigkeit in beträchtlicher Menge (ca. 100 ccm) aus dem Ureterenkatheter ab unter merklicher Verkleinerung des Tumors, was auch der Patientin selbst auffiel. Die gewonnene Flüssigkeit enthielt absolut keine Echinococcushäkchen.

Bei der erfolgten Nephrektomia dextra ergaben sich im Bereich der unteren Nierenhälfte innige Verwachsungen mit der Umgebung, die mit äusserster Vorsicht gelöst wurden. Das Präparat wurde uneröffnet in das Göttinger Pathologische Institut eingesandt.

Makroskopischer Befund.

Das 17 zu 13 zu 12 cm messende unförmige Nierenpräparat besteht aus einem prall aufgetriebenen Hohlgebilde, das an einer Stelle aufgeschnitten ist. Aus diesem Gebilde quellen gelbliche, fetzige Massen und einige intakte kirsch- bis pflaumengroße Echinococcusblasen hervor. Exzentrisch, wie an eine große ovoide Kugel angeschmiegt, findet sich die sehr blaß aussehende Niere, deren Grenze nach unten hin durch Anschmiegung des Nierenparenchyms an die eigenartige Blase wie verstrichen sind. Durch die größte Ausdehnung der Blase wird von der Konvexität der Niere aus ein Segment des ganzen Präparates abgeschnitten. Dabei gerät man innerhalb der großen Blase in einen riesigen, über kindskopfgroßen Hohlraum, der eine Unmenge zum Teil gelblicher, nekrotischer Fetzen, zum Teil wohlerhaltener kirsch- bis aprikosengroßer Echinococcenblasen enthält. Der Schnitt eröffnete auch das Nierenbecken, das nun von dem Anschnitt aus weiter verfolgt werden kann. Seine Kelche und Buchten sind durch die Entwicklung des ausgesprochen unilokulär entwickelten Echinococcus plattgedrückt und gedehnt, daß

sie einen großen Raum auf einer Projektionsebene annehmen müssen und sich dabei vielfach überschneiden. Der Harnleiter konnte auf einer Strecke von rund 7 cm gefunden und aufgeschnitten werden. Er zeigte im Aufschneidungsbereich nahe dem Nierenbecken eine Unterblutung seiner Innenwand. Die Niere, abgesehen von ihrer Gestaltsanpassung an die Echinococcuszyste, ist sehr blaß, wohl gezeichnet, ohne sichtbare Veränderung. Die Echinococcuszyste entwickelte sich aus der Nierenpforte exzentrisch heraus, ohne irgendwie in offener Verbindung mit dem Nierenbecken zu stehen.

Mikroskopischer Befund:

Durch den Druck der Echinococcuszyste sind die Formationen der Niere, namentlich die Glomeruli, gewissermaßen abgeplattet worden. Eine Entzündung des Nierengewebes selbst bestand nicht, dagegen zeigt die bindegewebige Abkapselung der Echinococcuszyste eine bald mehr, bald weniger stark ausgeprägte Granulationsgewebsbildung mit Riesenzellen an manchen Stellen in unmittelbarer Nachbarschaft der Chitinhaut der Mutterblase.

Präparat 5

Es handelt sich um die rechte Niere des Patienten A. R., 63 Jahre alt, aus Einbeck. Die Obduktion führte J. Staemmler im Jahre 1925 aus. Nähere Daten sind nicht bekannt. (Präp. d. Museums des P. J. Göttingen).

Die rechte Niere ist von einem derben, schwieligen perirenalen Bindegewebe umgeben, das sich von der Niere nicht entfernen läßt. Die Niere ist im ganzen etwas vergrössert. In der Hilusgegend befindet sich eine eigenartige, blasige Geschwulst mit verkalkter, schwieliger Hülle. Es handelt sich um eine Geschwulstblase von ovoider Form mit einer Lichtung, deren größte Durchmesser 7 – 9 cm messen. Dieser Sack ist angefüllt mit einer eigenartigen, zum Teil detritusähnlichen Masse, innerhalb derer man zahlreiche zusammengefaltete und infolgedessen blätterartig geschichtete Blasen erkennen kann. Die Wandung dieser Blasen besteht aus leicht zerfallender, durchscheinender Masse (Chitin)

Beim Versuch, diese Massen zu entfalten, zerreißen sie immer wieder. Intakte Blasen sind nicht zu erkennen. Die Niere selbst ist in hohem Grade druckatrophisch. Sie bot die Zeichen der amyloiden Entartung dar. Es ist heute am Präparat nicht mehr zu erkennen und mikroskopisch nicht mehr zu erweisen, ob der Echinococcus vereitert war. Heute bietet das Präparat nur den Anblick einer schmutzigen, verworrenen Zerfallsmasse.

Anzumerken ist noch, daß der Kranke an einer allgemeinen Amyloidose bei einer sehr schweren Arteriosklerose gestorben war.

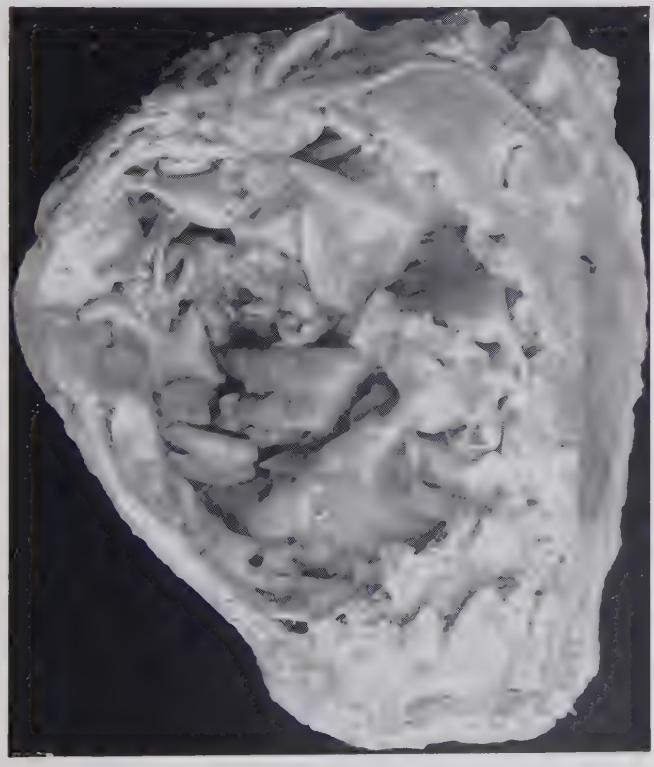

Präparat 5
In Zerfall begriffener einfacher, zystischer Nierenechinococcus.
$^2/_3$ natürl. Größe

Präparat 6

Dieses Präparat ist ein Geschenk des St. Bernwardskrankenhauses Hildesheim an das Göttinger Pathologische Institut im Jahre 1904. Nähere Daten sind nicht bekannt.

Befund:

Es handelt sich um einen kindskopfgroßen Echinococcus, der am unteren Pol einer Niere zur Entwicklung kam und vom

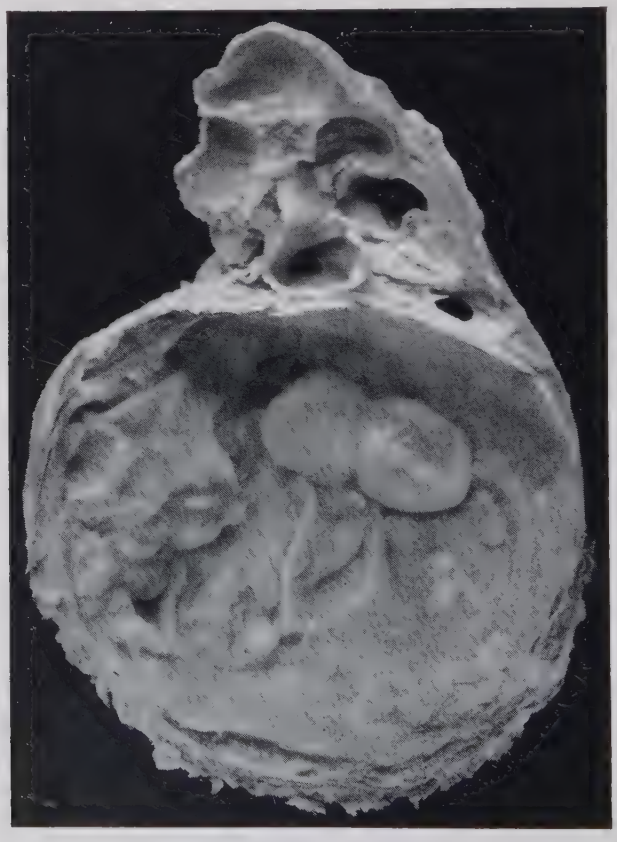

Präparat 6

Einfacher zystischer Nierenechinococcus mit Behinderung des Harnabflusses durch Seitendruckwirkung auf das Nierenbecken. Hydronephrose des Nierenrestes. $^1/_3$ natürl. Größe

Kapselgewebe des Hilus her durch sein expansives Vordringen gegen das Nierenparenchym den unteren Teil der Niere verdrängte, bezw. zur Atrophie brachte. Infolgedessen entstand im Hilusgebiet eine Abflußbehinderung des Urins mit der Folge einer gewaltigen Hydronephrose des Nierenrestes. Die Hydronephrose führte zu einem Schwund fast des ganzen Nierenparenchyms und zu einer enormen Erweiterung der Buchten und Kelche des Nierenbeckens.

Der Echinococcus selbst zeigt vielfache, maeanderartig angeordnete Lagen und Schichten, sowie noch gut erhaltene Tochterblasen an einzelnen Stellen seiner Füllung. Eine bis 1 cm dicke, zum Teil verkalkte cholesterinreiche Hülle umgibt ihn, offenbar ein schwieliges Gewebe, das von der Nierenkapsel her gebildet worden ist.

Die histologischen Präparate vom Nierenrest bestätigen den Befund einer Hydronephrose mit Druckschwund, kombiniert mit einer interstitiellen chronischen Entzündung.

Zusammenfassung.

Die Untersuchung der in der Sammlung des Göttinger Pathologischen Instituts sich befindenden Präparate von Nierenechinococcen hatte folgendes Ergebnis:

Sämtliche Präparate stellten zystische Echinococcen dar, die zahlreiche Tochterblasen enthielten.

Im Präparat 1 hat sich der Echinococcus vom Nierenbecken aus in das Kapselgewebe des Nierenhilus entwickelt. Im Präparat 2 ist der Echinococcus aus der Nierensubstanz selbst hervorgegangen und in die Nierenkapsel hineingewachsen. Bei dem Echinococcus in dem Präparat 3 ist der Ort der Entstehung zweifelhaft: er scheint aus dem Kapselgewebe sich erhoben zu haben. Im Präparat 4 entwickelte sich der Echinococcus aus der Nierenpforte excentrisch heraus, ohne noch in offener Verbindung mit dem Nierenbecken zu stehen. Auch in den beiden letzten Präparaten wuchsen die Blasengeschwülste aus der Hilusgegend hervor.

Nur in einem Falle konnte eine Entwicklung des Echinococcus aus der Nierensubstanz selbst mit Sicherheit beobachtet werden. Gleichwohl bedeutet jede dieser Echinococcusblasen eine Schädigung für die Niere infolge ihrer Druckwirkung; denn auch der exzentrisch in der Nierenkapsel entwickelte zystische Echinococcus bringt Teile des Nierengewebes durch seinen Seitendruck zur Schrumpfung, ebenso wie die entzündlichen und verschwielenden Reaktionen des dem Echinococcus unmittelbar benachbarten Gewebes zur Verödung im angrenzenden Nierenparenchym führen können, obwohl der Echinococcus sich nicht aus dem Nierenparenchym sondern aus dem Nierenkapselbereich erhob.

Angabe des Schrifttums.

Hosemann – Schwarz – Lehmann – Posselt:
Neue Deutsche Chirurgie Bd. 40: Die Echinococcenkrankheit, 1928.

Gruber, Georg B.: Zur Frage nach der Natur des Echinococcus. Dtsch. Tierärztl. Wochenschr. 47; S. 665 und S. 680; 1939.

M. Koch: Die tierischen Schmarotzer des Harnapparates, Henke-Lubarsch: Handb. d. spez. patholg. Anatomie und Histologie, Bd. 6, 1. Teil, 1925.

W. Fischer: Tierische Parasiten der Leber und Gallenblase, Henke-Lubarsch: Handb. d. spez. patholog. Anatomie und Histologie, Bd. 5, 1. Teil, 1930.

Braun-Seifert: Die tierischen Parasiten des Menschen.

A. Posselt: Die vielkammerige Blasengeschwulst auserhalb der Leber, Lubarsch-v. Ostertag-Frei: Ergebnisse der allg. Pathologie und pathol. Anatomie des Menschen und der Tiere, Bd. 26, 1932.

J. Fiebiger: Die tierischen Parasiten der Haus- und Nutztiere, sowie des Menschen, 1936.

J. Račić: Beiträge zur Kenntnis des Nierenechinococcus in Dalmatien, Zeitschrift für urolog. Chirurgie, Bd. 17, H. 3/4, 1925

J. Račić: Zur Kenntnis des Nierenechinococcus in Dalmatien, Zeitschrift für Urologie, Bd. 28, H. 5. 1934.

Lebenslauf.

Am 8. Mai 1913 wurde ich, Günther Dawe, in Göttingen als Sohn des Baumeisters Georg Dawe geboren. Nach dreijährigem Besuch der Vorschule trat ich in die Göttinger Oberrealschule ein, an der ich 1933 die Reifeprüfung ablegte. Anschließend begann ich in Göttingen das Studium der Medizin. Im Sommer 1935 bestand ich in Rostock die ärztliche Vorprüfung. Danach kehrte ich nach Göttingen zurück, wo ich im Herbst 1938 das ärztliche Staatsexamen ablegte. Die ersten $6^1/_2$ Monate meines praktischen Jahres verbrachte ich in der ersten Inneren Abteilung des Städtischen Krankenhauses Berlin-Neukölln. Seit dem 1. Juli 1939 bin ich im Pathologischen Institut der Universität Göttingen tätig.